

Localisation et extraction des projectiles intra-cérébraux

Par E.J Hirtz
Médecin major de 1er classe

Article paru dans La Presse Médicale le 17 juillet 1916

Retranscrit par Laurent Provost

L'extraction des projectiles intracrâniens présente des difficultés toutes spéciales en raison de la continuité de l'enveloppe osseuse constituant le crâne et de la délicatesse de structure qui caractérise la substance des centres nerveux. Certaines observations relatant des mutilations assez étendues des hémisphères, sans troubles immédiats très évidents, ont pu faire disparaître en partie le respect professé jadis pour des tissus si hautement différenciés; il serait cependant très imprudent d'exagérer le mépris pour les cellules et les fibres cérébrales et il convient bien évidemment de limiter au minimum les traumatismes et les délabrements qui ressortissent aux actes opératoires. Cela revient à dire qu'en ce qui concerne la recherche et l'extraction des projectiles intracrâniens, il faut adopter une technique qui supprime toute incertitude et qui permette d'aller au corps étranger par la voie la plus directe, sans possibilité de fausse route.

En l'état actuel de la question, la règle formelle adoptée pour l'exploration des plaies du cuir chevelu conduit, s'il y a lésion osseuse, à la trépanation et à l'exploration prudente de la surface de la substance cérébrale sous-jacente lorsque celle-ci paraît intéressée. Quelques projectiles très superficiels ont pu être extraits de cette façon. Dès que leur profondeur est notable, l'abstention devient la règle de prudence. Les blessés sont généralement abandonnés à leur sort et, ceux qui survivent portent une grave menace pour l'avenir, car le pronostic éloigné des coups de feu au crâne est particulièrement sombre.

Il est permis de se demander si l'extraction des projectiles n'améliorerait pas ce pronostic et il est tout à fait logique de penser que l'ablation précoce des corps étrangers infectants et irritants augmenterait pas les chances de survie. L'intervention ne pourra toutefois, être envisagée que si l'on a recours à une technique n'aggravant pas la situation du blessé par un traumatisme exagéré,

La seule méthode rationnelle appliquée actuellement, à ma connaissance, est celle de l'extraction sous le contrôle de l'écran, avec des pinces coudées, selon la technique de Wullyamoz. C'est celle qu'emploie en particulier mon camarade et ami le médecin-major Rouvillois, qui a déjà fait connaître quelques-uns de ses résultats.

Dans cette méthode, le projectile doit être abordé verticalement, de haut en bas, dans le sens même du faisceau des rayons X. Les tentatives d'extraction faites obliquement ou perpendiculairement au faisceau des rayons sont à déconseiller totalement, car elles exposent à des échecs et surtout il des dilacérations importantes, par suite de tâtonnements qui sont inévitables, ainsi qu'il est facile de s'en convaincre, en utilisant une boîte dans l'intérieur de laquelle est suspendu un grain de plomb.

La technique de Wullyamoz est elle toujours facile et même possible à mettre en pratique? Il ne le semble pas, si l'on veut aborder le projectile, comme il est logique de le faire, par la voie du plus court chemin. Prenons, en effet, un projectile de la région du vertex; il est impossible d'en obtenir une vue radioscopique normale à la paroi crânienne. Dans la région occipitale, l'ombre du corps étranger se projette sur le massif osseux complexe de la face et il devient extrêmement difficile de la distinguer nettement.

Pour parer à ces difficultés, j'ai mis au point une méthode combinant les avantages de la localisation au compas, qui indique avec précision la voie d'accès, la direction du projectile, ainsi que sa profondeur et ceux de la radioscopie qui en permet la préhension assurée.

Le compas, à lui seul, ne confère pas, malgré sa précision, une garantie suffisante contre les essais infructueux, *en l'absence de tout contrôle possible de la vue et du toucher*. Les projectiles se mobilisent d'ailleurs très facilement dans la substance cérébrale où ils peuvent être refoulés et déplacés par une pince aveugle.

Voici quelle est la technique de cette méthode, qui a été établie de concert avec M. le Dr Henri Barnsby, en ce qui concerne la partie chirurgicale.

Le compas, à lui seul, ne confère pas, malgré sa précision, une garantie suffisante contre les essais infructueux, en l'absence de tout contrôle possible de la vue et du toucher. Les projectiles se mobilisent d'ailleurs très facilement dans la substance cérébrale où ils peuvent être refoulés et déplacés par une pince aveugle.

Voici quelle est la technique de cette méthode, qui a été établie de concert avec M. le Dr Henri Barnsby, en ce qui concerne la partie chirurgicale.

L'examen radioscopique montre tout d'abord l'existence réelle d'un projectile intracrâniel, ses dimensions, sa situation. Il permet de définir si le corps étranger est chirurgicalement abordable et par quelle voie il peut être atteint. Lorsque ces éléments sont connus, une localisation radiographique au

compas est exécutée dans les conditions ordinaires. Certaines précautions spéciales doivent cependant être prises.

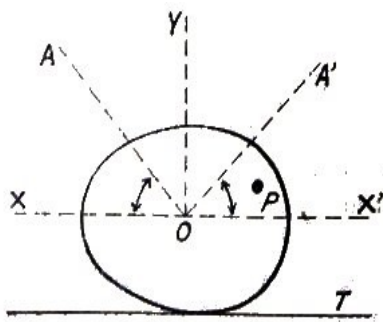


Figure 1.

1° La tête sera placée de telle façon que le projectile P (fig. 1) soit compris dans un des deux angles AOX et A'O'X'. La ligne XX' représente le plan horizontal passant par le centre O de la tête reposant sur la table radiographique T. YO est la verticale. Grâce à la mobilité de la tête il sera toujours possible d'amener le projectile dans cette position voisine du plan XX', mais cependant située au-dessus de lui.

2° Les points de repère seront choisis de telle sorte que deux d'entre eux soient à peu près sur un plan horizontal passant un peu au-dessus du projectile (1 et 2, fig. 2).

Cette disposition dégagera complètement la sonde localisatrice et permettra l'adaptation aisée du *support-guide* dont il va être question.

Lorsque la localisation au compas est effectuée, l'opérateur fixe exactement le point, anatomiquement abordable, le plus rapproché du projectile, grâce; au déplacement de la sonde sur l'arc mobile. Une trépanation, centrée exactement sur

l'extrémité de la sonde, est faite en ce point. Les lambeaux de l'incision cruciforme sont maintenus éversés par un point de suture, puis la dure mère est incisée. Un pansement fait de compresses en gaze est appliqué de telle sorte qu'il suffise d'enlever une compresse centrale pour découvrir seulement la surface de trépanation, tout le reste étant protégé. Ces compresses laisseront libres les points de repère marqués comme il l'ordinaire par une pointe de feu. Les repères devront donc être assez écartés pour permettre le rabattement des lambeaux cutanés; un pansement oénéral recouvre le tout.

Quarante-huit heures après, le blessé est amené à la salle de radiologie, où l'extraction du projectile sera faite sans anesthésie, ce qui est un avantage capital pour la commodité des manœuvres.

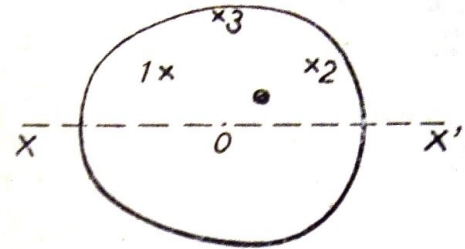


Figure 2.

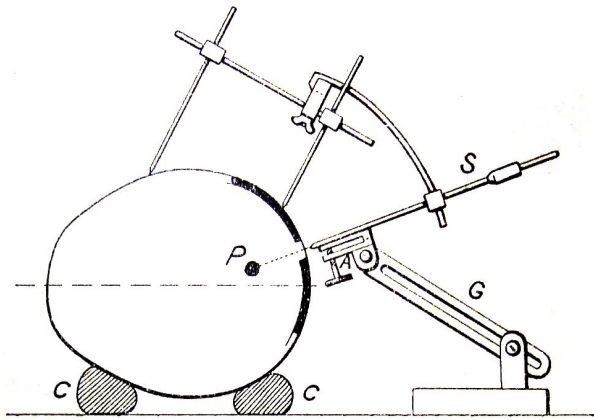


Figure 3.

proximité de la paroi crânienne, ainsi que l'indique la figure 3, soit exactement en coïncidence avec la sonde (8).

Lorsque ce réglage est accompli, le compas est retiré et un écran radioscopique de petites dimensions (de préférence) est placé horizontalement à peu de distance au-dessus de la tête. Le chirurgien saisit de la main gauche une pince bien droite sur une de ses faces (du type Kocher, par exemple}. Il la glisse sur le plan-guide et la maintient par une pression légère de son pouce gauche. Après une excellente accommodation de l'œil à l'obscurité (précaution essentielle), l'ampoule qui est sous la table est actionnée. Elle a été réglée au préalable de façon à émettre un faisceau de rayons bien vertical et le diaphragme est peu ouvert, afin de donner aux images le maximum de netteté.

Le chirurgien voit l'ombre du corps étranger. Il pousse alors sa pince sur le plan-guide; elle pénètre dans le cerveau et l'ombre de son bec, chemine vers celle du projectile. Lorsque ces deux ombres se touchent, deux cas peuvent se produire:

1° *Le projectile est mobilisé* par la pince. Il suffit alors d'entr'ouvrir cette dernière pour le saisir sous le contrôle de l'écran.

2° *Le projectile n'est pas mobilisé.* C'est que, pour une raison ou pour une autre, le bec de la pince est à un niveau supérieur ou inférieur. Il suffirait alors de déplacer légèrement l'instrument soit vers le haut, soit vers le bas, pour essayer de mobiliser le projectile, car l'erreur commise est forcément très faible. Il vaut mieux exécuter la manœuvre suivante. Le pouce gauche du chirurgien fixe la pince sur le plan-guide. L'ampoule est alors transportée dans une position latérale de telle façon que le faisceau de rayons soit cette fois horizontal au lieu d'être vertical. Sur le petit écran mis en situation convenable (verticale) on aperçoit alors l'ombre de l'extrémité de la pince se profilant soit au-dessus, essayer de mobiliser le projectile, car l'erreur commise est forcément très faible. Il vaut mieux exécuter la manœuvre suivante. Le pouce gauche du chirurgien fixe la pince sur le plan guide.

L'ampoule est alors transportée dans, une position latérale de telle façon que le faisceau de rayons soit cette fois *horizontal* au lieu d'être *vertical*. Sur le petit écran mis en situation convenable (verticale) on aperçoit alors l'ombre de l'extrémité de la pince se profilant soit au-dessus soit au-dessous du projectile. La coïncidence des ombres est obtenue grâce à la vis de réglage du plan-guide. La préhension se fait comme précédemment, sous le contrôle de l'écran, l'ampoule ayant été mise à nouveau en position renversée sous la table.

Cette manœuvre de l'ampoule, portée latéralement, ne sera nécessaire que dans les cas de très petits projectiles ou dans le cas d'une erreur, quelconque de technique ayant fait dévier légèrement la pince. Il est précieux de la connaître, car elle permet le succès assuré.

Telle est la technique que j'emploie, qui a été, modelée en quelque sorte sur des cas concrets et *qui me paraît devoir réussir pour tous les projectiles abordables en causant le minimum de traumatisme opératoire.* Son succès est subordonné à une très bonne définition de l'image radioscopique du projectile. Il faut pouvoir en effet constater *nettement* que la pince le mobilise. Une certaine intensité jointe à la qualité des rayons est convenable. *Il sera bon de s'assurer, avant toute manœuvre d'extraction, que*

La tête du blessé, mise en bonne position, repose sur une couronne d'ouate (C, fig. 3) entourée d'une bande; elle est solidement maintenue par le mains d'un aide. L'immobilité absolue de la . Elle est de rigueur; elle est d'autant plus facile à obtenir que le blessé souffre très peu ou pas du tout pendant l'extraction .

La situation de la région doit être telle que la trépanation soit un peu au • dessus du plan horizontal passant par le centre de la tête (fig. 3). Le compas stérilisé est alors appliqué sur les repères et la sonde (8) est ramenée au centre de la trépanation. Un support-guide, métallique, stérilisé (G), décrit plus loin, est posé sur la table et réglé de telle façon que son plan-guide (A), placé à

le projectile se voit bien sur l'écran.

DESCRIPTION DU SUPPORT-GUIDE .

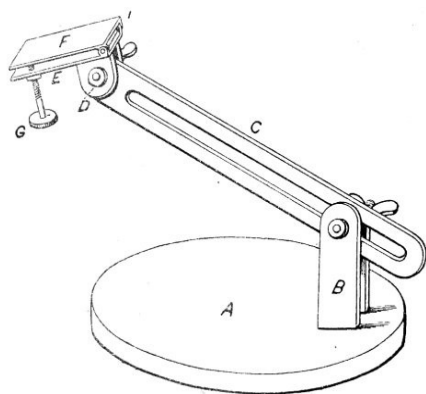


Figure 4.

Il se compose d'une embase lourde (A) (fig.4) sur laquelle sont fixés excentriquement deux montants (B). Entre ceux-ci, une tige plate (C), percée d'une longue mortaise, peut être serrée énergiquement par un écrou à ailettes, en un Point et sous un angle quelconques. L'extrémité de la tige (C) s'articule avec deux lames (D), pou-trépanation soit un peu au .. dessus du plan horizontal passant par le centre de la tête (fig. 3). Le compas stérilisé est alors appliqué sur les repères et la sonde (8) est ramenée au centre de la trépanation. Un support-guide, métallique, stérilisé (G), décrit plus loin, est posé sur la table et réglé de telle façon que son plan-guide (A), placé à proximité de la paroi crânienne, ainsi que l'indique la figure 3, soit exactement en coïncidence avec la sonde (8).

Lorsque ce réglage est accompli, le compas est retiré et un écran radioscopique de petites dimensions (de préférence) est placé horizontalement à peu de distance au-dessus de la tête. Le chirurgien saisit de la main gauche une pince bien droite sur une de ses faces (du type Kocher, par exemple}. Il la glisse sur le plan-guide et la maintient par une pression légère de son pouce